

## シリーズ診断と治療 ▶ 慢性肺アスペルギルス症

呼吸器内科医長 鈴木 純子

慢性肺アスペルギルス症（CPA:chronic pulmonary aspergillosis）は空洞、嚢胞、気腫性変化、気管支拡張など肺に構造破壊を呈する基礎病変があるが、通常は血液疾患や移植後のような明らかな免疫抑制状態にはない患者に、空気中や土壌など広く環境に存在する真菌の1つであるAspergillusが感染して生じる肺真菌症です。

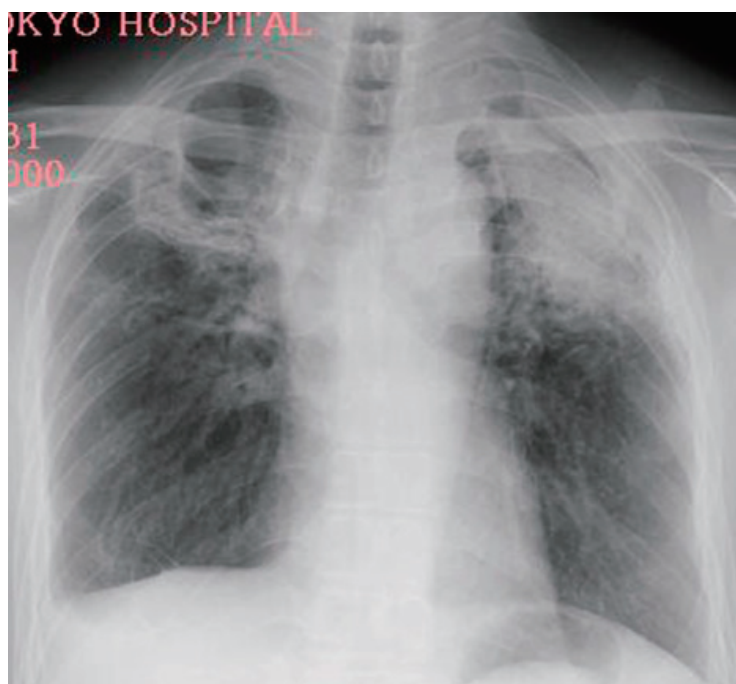
肺の構造破壊性病変の代表的なものとして結核後の遺残空洞がありますが、結核の罹患率が低下した現在では、COPD、非結核性抗酸菌症、間質性肺炎、気管支拡張症、肺嚢胞、胸部術後などの患者に広く発症する疾患であるという認識が必要です。

日本のガイドラインでは肺に構造破壊を伴う基礎疾患があり、1) 3か月以上続く咳嗽、喀痰、血痰、咯血、発熱、体重減少などの症状があり、2) 画像所見で空洞や菌球、空洞壁や胸壁の肥厚、空洞周囲の浸潤影などCPAに矛盾しない画像所見に加え、3) 下気道検体からのアスペルギルス培養陽性、または細胞診や組織診でアスペルギルスに矛盾しない糸状真菌を証明できた場合は確定診断、培養や病理で菌証明ができないが、症状や画像所見に加え、抗アスペルギルス抗体やアスペルギルス抗原、 $\beta$ -Dグルカンなどの血清診断項目のいずれかが陽性で臨床診断例としています。

CPAの血清診断で最も陽性率が高くkeyとなる検査は抗アスペルギルス沈降抗体で陽性率は80%前後ですが、わが国では現時点では保険収載されていません。アスペルギルス抗原は $\beta$ -DグルカンとともにCPAにおける血清での陽性率は20～50%程度と低いことに注意が必要です。

慢性肺アスペルギルス症で使用可能な抗真菌薬は現在、ポリエン系のLiposomal amphotericin B (L-AMB) (アムビゾーム) とアゾール系抗真菌薬のVoriconazole (VRCZ)、Itraconazole (ITCZ)、カンディン系抗真菌薬のMicafungin (MCFG)、Caspofungin (CPFG) の3系統があります。CPAのうち有症状の病変が単一の空洞内に限局する単純性肺アスペルギローマは外科的切除の適応です。そのほかの慢性進行性肺アスペルギルス症 (CPPA) では、内科的治療は入院症例や重症例でVRCZまたはMCFGの静脈内投与で開始し、その後経口のVRCZまたはITCZで維持治療を、重症ではなく、外来で治療導入を行う患者ではVRCZまたはITCZの内服で開始します。これらの治療で十分な効果が得られない患者では第2選択薬としてL-AMB、CPFGがあげられています。治療期間は最低でも6か月以上必要です。病変が限局し、呼吸機能や全身状態が保たれている患者では抗真菌薬を導入し、外科的治療も考慮します。

日本からのCPPA症例の予後報告では5年生存率は50%以下と予後は不良です。予後を改善するには早期診断が必要であり、肺の構造破壊を伴う病変を有する患者に新規の陰影を認めた場合はCPAも鑑別疾患に挙げるのが重要です。



CPA 典型症例